

Artículos Originales

Brote familiar de enfermedad de Chagas por transmisión oral en Yaguapita, estado Miranda, Venezuela

Familiar outbreak of Chagas disease by oral transmission in Yaguapita, Miranda State, Venezuela

Raiza Ruiz-Guevara¹, Arturo Muñoz-Calderón², Belkisyolé Alarcón de Noya², Carolyn Redondo³, Lisseth Pulido⁵, Yubiry Beitía⁴, Luciano Mauriello², Deyanira Rojas⁵, Jefferson Muñoz², Eduardo Navarro² & Matías Reyes-Lugo⁶

RESUMEN

La transmisión oral de la enfermedad de Chagas es una entidad clínicamente reconocida en algunos centros de salud en Venezuela e incluida en el diagnóstico diferencial de síndrome febril prolongado. No obstante, aún en área endémica con presencia de triatomíneos, la fase aguda continúa inadvertida por falta del antecedente de picadura del vector. Un brote familiar de enfermedad de Chagas aguda de padre, madre e hija ocurrió en julio 2015 en Yaguapita, zona rural del estado Miranda, en una vivienda con triatomíneos infectados con *Trypanosoma cruzi*. Las tres personas presentaban fiebre, astenia, edema facial y generalizado, derrame pericárdico de aparición simultánea, sin signos de picadura ni puerta de entrada y sin afectación de vecinos o familiares por lo que se planteó la posibilidad de transmisión oral *T. cruzi*, la cual se demostró en los tres pacientes por la presencia de IgM, IgG específicas, PCR y en el frotis de sangre de uno de ellos. Llama la atención el incumplimiento del tratamiento anti-parasitario y el uso de corticosteroides en plena fase aguda. La presencia de *Panstrongylus geniculatus* y *Rhodnius prolixus* infectados con *T. cruzi* y de infección de perros domésticos alrededor de estos casos humanos indica el riesgo de infección vectorial transcutánea y oral a la cual están expuestas nuestras comunidades rurales.

Palabras clave: Enfermedad de Chagas, transmisión oral, estado Miranda, Venezuela.

SUMMARY

The oral transmission of the Chagas disease is a clinically recognized entity in some health centers in Venezuela and included in the differential diagnosis of prolonged febrile syndrome. However, even in endemic area with presence of triatomines bug, the acute phase continues unnoticed in the absence of the antecedent of bitten of the vector. A familiar outbreak of acute Chagas disease of father, mother and daughter occurred in July 2015 in Yaguapita, a rural area of Miranda State, in housing with triatomines infected with *Trypanosoma cruzi*. The three persons had fever, asthenia, facial and general edema, pericardial effusion of simultaneous appearance, absence of *T. cruzi* dermal entrance signs and without involvement of neighbors or relatives raised the possibility of oral transmission of *T. cruzi*, which was demonstrated in all three patients by the presence of specific IgG and IgM, PCR and smear of blood from one of them. We called the attention on the lack of adherence to the anti-parasitic treatment and in the use of steroids in acute phase of Chagas disease. The presence of *Panstrongylus geniculatus* and *Rhodnius prolixus* infected with *T. cruzi* and infection of domestic dogs around these human cases indicates the vectorial transcutaneous and oral infection risk that our rural communities are exposed.

Key words: Chagas disease, oral transmission, Miranda State, Venezuela.

¹ Cátedra de Parasitología, Escuela de Medicina "Luis Razetti", Facultad de Medicina, Universidad Central de Venezuela

² Sección de Inmunología, Instituto de Medicina Tropical, Facultad de Medicina, Universidad Central de Venezuela

³ Servicio de Infectología de Adultos, Hospital Universitario de Caracas

⁴ Corporación de Salud del Estado Miranda

⁵ Hospital "Jesús Yerena" de Lídice, Caracas

⁶ Sección de Entomología, Instituto de Medicina Tropical, Facultad de Medicina, Universidad Central de Venezuela

*Autor de correspondencia: raizaruiz@yahoo.com, belkisuole@gmail.com.

INTRODUCCIÓN

La enfermedad de Chagas (ECh) es la endemia más importante en América Latina. Se distribuye desde el sur de los Estados Unidos hasta el sur de Argentina y la región de O'Higgins en Chile (latitud 42°N a 40°S) (García *et al.*, 2016; Moncayo & Silveira, 2009). La Organización Mundial de la Salud (WHO) estima en 70 millones las personas expuestas al riesgo de adquirir la enfermedad, aproximadamente 6 millones ya están infectadas y de estos últimos, 30% (1.771.193 personas) presentarían cardiomiopatía (WHO, 2015).

En la última década se ha descrito un número creciente de episodios de casos agudos de ECh de transmisión oral, por consumo de alimentos o bebidas contaminadas con triatominos o sus deyecciones (Ruiz-Guevara *et al.*, 2015). Este es el mecanismo de infección responsable de la mayoría de los casos agudos de ECh en la región amazónica de Brasil (Andrade *et al.*, 2014; Valente *et al.*, 1999; Valente *et al.*, 2009) y en las microepidemias escolares ocurridas en Venezuela (Alarcón de Noya *et al.*, 2010; Alarcón de Noya *et al.*, 2016), las más numerosas descritas hasta la fecha.

La transmisión oral de la ECh se relaciona con la presencia de vectores y reservorios infectados por *Trypanosoma cruzi*, el agente causal de la ECh, presentes en el peridomicilio. Estos vectores pueden invadir el domicilio facilitando la contaminación de alimentos especialmente jugos artesanales, principal vehículo descrito en los brotes orales de ECh (Alarcón de Noya & Noya, 2015; WHO, 2015) y la forma más frecuente de transmisión oral (Colmenares *et al.*, 2015).

Los casos agudos de ECh de transmisión oral se asocian a mayor dosis de inóculo en comparación a la transmisión vectorial (Colmenares *et al.*, 2015), cuadros clínicos más severos y mayor mortalidad (Pereira *et al.*, 2009). Sin embargo, los casos, brotes o microepidemias de ECh de probable transmisión oral no siempre son reportados y por lo tanto, es difícil conocer el impacto real de la transmisión oral de la ECh como fuente importante de nuevos casos (Andrade *et al.*, 2014; WHO, 2015).

En el presente trabajo se describen las características epidemiológicas, clínicas,

parasitológicas y moleculares del decimotercero episodio por orden cronológico (Tabla 1), correspondiente a un brote familiar de ECh de probable transmisión oral ocurrido a mediados del año 2015 en la comunidad de Yaguapita, estado Miranda, en la región centro-norte costera de Venezuela.

MATERIALES Y MÉTODOS

Área de estudio

Todos los pacientes son parte del mismo grupo familiar (padre, madre e hija) procedentes de la comunidad de Yaguapita (latitud 10° 20' 16" norte y 66° 20' 38" oeste), a 122 metros sobre el nivel del mar. la cual pertenece a la Parroquia Caucahua del Municipio Acevedo del Estado Miranda en la región centro-norte costera de Venezuela (Fig. 1). Está ubicada a 6,73 km de Caucahua (Capital de Municipio Acevedo), a 85 km de la ciudad de Caracas. El Municipio Acevedo forma parte de la sub-región de Barlovento, al sur de la Cordillera de la Costa, caracterizado como bosque húmedo tropical, con precipitaciones entre 2.200 a 2.500 mm. al año y con temperatura media superior a 26°C (http://www.miranda.gob.ve/index.php?option=com_content&view=article&id=1102&Itemid=241)

Fig. 1. Localización geográfica de Yaguapita, Municipio Acevedo, estado Miranda, Venezuela.

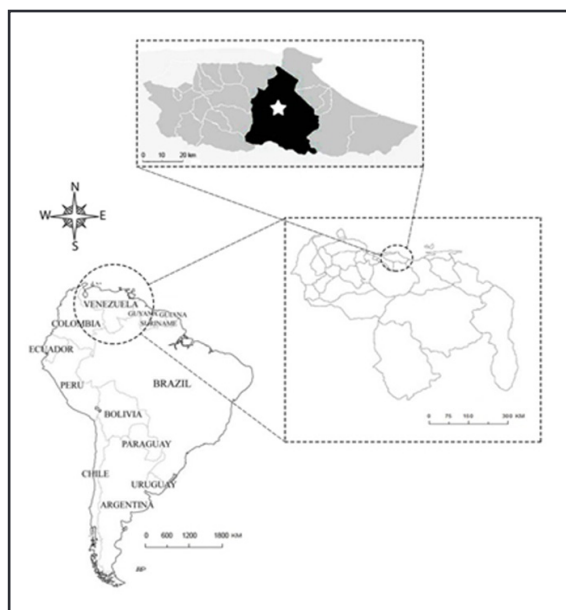


Tabla I. Brotes de enfermedad de Chagas de transmisión oral en Venezuela (2007-2016).

N°	Estado	Comunidad	Año	Mortalidad / Afectados	Vehículo	Referencia
1	Caracas	Chacao	2007	1/103	Jugo de guayaba	Alarcón de Noya <i>et al.</i> , 2010
2	Caracas	San José	2008	0/3	Desconocido	IMT-UP*
3	Vargas	Chichiriviche	2009	5/88	Jugo de guayaba	Alarcón de Noya <i>et al.</i> , 2016
4	Caracas	Antímano	2010	1/21	Jugo de parchita	ProMED-mail, 2010.
5	Táchira	Rubio	2010	1/7	Desconocido	Benítez <i>et al.</i> , 2013
6	Caracas	Coche	2012	0/4	Desconocido	ProMED mail, 2012
7	Mérida	El Bordo	2012	1/5	Desconocido	Añez <i>et al.</i> , 2013
8	Falcón	Mirimire	2013	1/8	Jugo de mango	IMT-UP*
9	Miranda	El Guapo	2014	0/3	Jugo de pomarosa	IMT-UP*
10	Táchira	San Cristóbal	2014	0/5	Desconocido	IMT-UP*
11	Miranda	Guarenas	2015	1feto/4	Nestea (?)	Alarcón de Noya <i>et al.</i> , 2017a
12	Mérida	La Macarena	2015	1/9	Jugo de guayaba	Añez <i>et al.</i> , 2016
13	Miranda	Yaguapita	2015	0/3	Desconocido	ProMed-mail, 2015
14	Táchira	San Cristóbal	2016	0/5	Desconocido	Comunicación médico tratante

*IMT-UP: Instituto de Medicina Tropical, UCV- Datos no publicados

Pacientes

- Información clínica. Síntomas y hallazgos del examen físico realizado en el Instituto de Medicina Tropical de la Universidad Central de Venezuela (IMT-UCV) a tres pacientes en julio 2015 y los exámenes realizados durante la hospitalización: hematología completa, química sanguínea, ultrasonido abdominal, electrocardiograma (ECG) y ecocardiograma doppler. En el ecocardiograma, la magnitud del derrame se clasificó como leve, moderado o severo.
- Información epidemiológica. Antecedentes referidos por los pacientes y descripción de la vivienda y entorno.
- Diagnóstico parasitológico. Examen en fresco, gota gruesa y extendido coloreados con Giemsa (WHO, 2002), cultivo en medio bifásicobacterio-agar-blood-base (BAB) (Mourão & Melo, 1975).
- Diagnóstico serológico. Los sueros de pacientes y personas del grupo familiar que frecuentaban la casa fueron evaluados mediante ELISA (*Enzyme-Linked Immuno Sorbent Assay*) *in-house* (Maekelt, 1960; Díaz-Bello *et al.*, 2008) para identificar anticuerpos IgG e IgM. Se empleó un antígeno

deslipidizado de epimastigotes de *T. cruzi* el cual se fijó a la fase sólida (placas de 96 pozos Immulon II, Dynatech) a una concentración de 10 mg/mL en solución fosfato salino (PBS) pH 7,2, durante toda la noche a 4°C. Los sueros fueron diluidos 1:100 en PBS-leche descremada al 5% Tween-20 al 0,05% y la anti-IgG humana conjugada a fosfatasa alcalina (Sigma Chemical) fue diluida 1:1000. La reacción fue revelada por la adición de Para-nitrofenilfosfato (Sigma Chemical) en buffer Dietanolamina pH 10 y leída a 405 nm, en un lector de placas de ELISA (Spectra Classic, Tecan) (Díaz-Bello *et al.*, 2008). Para el seguimiento solo se practicó ELISA-IgG y ELISA-IgM. El suero de los perros fue evaluado por ELISA-IgG con conjugado anti-perro y por aglutinación directa *in-house* la cual se realizó en placas de fondo "U", utilizando como antígeno epimastigotes de *T. cruzi*, tratados enzimáticamente con tripsina y fijados con formaldehído al 1% (Alviarez *et al.*, 2014; Vattuone & Yanovsky, 1971). Los puntos de corte fueron: IgM $\geq 0,230$; IgG en humanos $\geq 0,200$; IgG en perros $\geq 0,230$; aglutinación directa $\geq 1/64$.

- e. Diagnóstico molecular. Se realizó mediante reacción en cadena de la polimerasa (PCR). Para ello, 5mL de sangre de los pacientes y perros fueron recolectadas en tubos con EDTA. Todas las muestras de sangre periférica fueron mezcladas en proporción 1:1 con buffer de hidrocloreto de guanidina 6M-EDTA 0.2 M, pH 8. La extracción de ADN se llevó a cabo a partir de 300 µl de sangre en hidrocloreto de guanidina-EDTA, mezclándolo con 300 µl de fenol-cloroformo-alcohol isoamílico (25:24:1) (fenol Tris-EDTA pH 8, USB Corporation, EE.UU.). Schijman *et al.* (2011). El ADN se precipitó con 500 µl de alcohol isopropílico durante 30 minutos a -20°C y se preservó en 50 µl de Tris-HCl 10 mM, pH 8,5 a -20°C. La amplificación de ADN se realizó en un termociclador MJR PTC-100 (MJ Research, Watertown, MA, EE. UU.). La mezcla de reacción estaba compuesta por 1X de buffer de amplificación, 250 µM de dNTPs, 3 mM de MgCl₂, 0,5 µM de cebadores específicos para ADN de kinetoplasto 121 (AAATAATGTACGGGKAGATGCATGA) y 122 (GGTTCGATTGGGGTTGGTGTAAATATA) y 1,5 U Taq Platinum (Invitrogen, Brasil). Los parámetros de ciclado fueron un paso de 3 minutos a 94°C; 40 ciclos de 45 segundos a 94°C, 1 minuto a 68°C y 1 minuto a 72°C y un paso de extensión final de 10 minutos a 72°C. Los productos de 330pb se analizaron en geles de agarosa al 1,5% (Invitrogen, Life Technologies, EE. UU.) teñido con bromuro de etidio (Sturm *et al.*, 1989).
- f. Definición de “casos agudos”. Para el diagnóstico de confirmación de Ech aguda, además de la sospecha clínica y el nexo epidemiológico, el paciente debía tener parasitemia demostrada por cualquier método de diagnóstico parasitológico directo o anticuerpos IgG o IgM específicos anti-*T. cruzi* por al menos dos técnicas de inmunodiagnóstico (WHO, 2002).
- g. Tratamiento. Benznidazol (BNZ) (Rochagan[®], Roche, tabletas 100mg) 5mg/Kg/día durante 60 días.
- h. Seguimiento. Evaluación post-tratamiento con examen clínico, hematología completa, química sanguínea, serología para Ech en la consulta especializada del IMT-UCV (octubre, noviembre, diciembre de 2015).

Vectores

Se mostraron ejemplares de triatomos hematófagos a los pacientes para su reconocimiento. Se solicitó colecta de los mismos en el domicilio y peridomicilio. Personal técnico visitó la comunidad para la captura de triatomos. Para la identificación de vectores se emplearon los criterios propuestos en Lent & Wygodzinsky (1979).

Reservorios

En agosto 2015, se evaluó clínicamente a los perros de la comunidad y se tomó muestra sanguínea a 5 de los 7 perros de Yaguapita. Parte de la muestra fue procesada en el IMT-UCV para descartar infección por *T. cruzi* y otra parte fue evaluada en la Corporación de Salud del Estado Miranda para hematología, química sanguínea y pruebas especiales para hemoparásitos.

Características metodológicas del trabajo

Es un estudio analítico transversal.

Consideraciones éticas

Todos los pacientes o sus representantes legales y dueños de mascotas firmaron consentimiento libre e informado para la toma de muestra de sangre, examen físico y tratamiento para Ech. El protocolo del manejo de los casos agudos por transmisión oral de la enfermedad de Chagas así como el “Consentimiento previa Información” han sido aprobados por el Comité Ético Científico del IMT-UCV desde 2008. Cada paciente recibió los resultados de los estudios realizados e informe completo. Las autoridades regionales (Alcaldía del Municipio Acevedo del estado Miranda) fueron notificadas sobre las condiciones del domicilio de los pacientes. Los perros fueron atendidos por el personal de Zoonosis de la Corporación de Salud del Estado Miranda.

RESULTADOS

Descripción clínica, exámenes generales de laboratorio, ECG, ecocardiograma doppler

Al momento de su evaluación en el IMT-UCV (29 de julio 2015) los tres pacientes referían inicio de

enfermedad actual el 29 de junio 2015 al presentar fiebre diaria 39-40°C precedida de escalofríos, seguida de sudoración profusa; elecocardiograma doppler mostró derrame pericárdico moderado a severo sin signos de taponamiento cardíaco. Por estos motivos fueron hospitalizados en el Hospital “Jesús Yarena” de Lídice (Caracas) por 35-38 días desde el 19/07/2015. Al ingreso se les practicó gota gruesa y extendido en el cual se observaron “estructuras extracelulares sugestivas de tripomastigotes”; estas muestras fueron consideradas como negativas para *Plasmodium* spp. en el Laboratorio de Estudios sobre Malaria, Instituto de Altos Estudios “Dr. Arnoldo Gabaldon” (IAE), Ministerio del Poder Popular para la Salud (MPPS). Además de estos aspectos generales, cada paciente presentaba otros hallazgos clínicos y paraclínicos:

- Paciente OBS masculino, agricultor de 58 años de edad, donante regular de sangre, concomitantemente a lo descrito, presentaba edema generalizado, artralgias, mialgias, disnea de esfuerzo, dolor precordial, palpitaciones, náuseas, vómitos, diarrea líquida por 2 días sin moco ni sangre y erupción cutánea en extremidades inferiores 3 días antes de nuestra evaluación. Estaba en mal estado general, angustiado, con imposibilidad para la marcha por anasarca severa especialmente miembros inferiores (MsIs) (edema +++++/+++++) y miembros superiores (MsSs), ascitis, edema facial, palidez, halitosis, RsCs hipofonéticos S/S (sin soplos), crepitantes base pulmonar izquierda, hepatomegalia e imposibilidad de palpar bazo por ascitis, sin evidencias de sangrado. En los exámenes de laboratorio presentaba anemia (Hb 10,9g/dL, Hto 34,1%), con fórmula leucocitaria normal, trombocitopenia discreta (plaquetas 94000/mm³), elevación de aminotransferasas (TGO 84 UI y TGP 59 UI), elevación de fosfatasas alcalinas (145 UI) y lactato deshidrogenasa (LDH) (409 UI), resto de química sanguínea normal. En el ultrasonido abdominal se encontró hepatopatía difusa I y esplenomegalia II. En Rx de tórax derrame pleural izquierdo leve. ECG: ritmo sinusal 70x'0,12/0,08/0,32/0,40°
- Paciente APB femenina, ama de casa de 55 años, de manera concomitante presentaba pirosis, náuseas, cefalea occipital, hiporexia, diarrea por 2 días líquida o pastosa con moco sin sangre, dolor abdominal difuso, edema facial y en MsIs, disnea, dolor precordial y palpitaciones. Al momento de su evaluación en el IMT-UCV:

edema duro con fovea en MsIs ++/++++, piel muy seca, lengua saburral, palidez cutánea moderada, auscultación cardiopulmonar normal, hepato-esplenomegalia. En los exámenes de laboratorio se evidenciaba anemia (Hb 10,9g/dL, Hto 34,7%), linfocitosis sin leucocitosis, sin trombocitopenia, aminotransferasas normales, elevación de fosfatasas alcalinas (610 UI) y de LDH (370 UI), resto de química sanguínea normal. En el ultrasonido abdominal esteatosis hepática grado I. Rx de tórax normal, ECG ausencia de onda P y ondas fibrilatorias con FC 120x.

- Paciente ABP femenina, estudiante de 20 años, cuadro febril se acompañaba además de epigastralgia, náuseas, dolor ocular, fotofobia, erupción macular eritematosa y pruriginosa en MsSs, aumento del volumen abdominal, edema en MsIs, disnea, artralgias generalizadas, dolor precordial y palpitaciones. Al momento de su evaluación en el IMT-UCV, buenas condiciones generales, edema +/-++++ MsIs sin fovea, palidez cutánea leve, auscultación cardiopulmonar normal, hepatomegalia sin esplenomegalia. A excepción de anemia (Hb 10,7g/dL, Hto 34,2%), y elevación de LDH (361 UI), los exámenes de laboratorio (cuenta de leucocitos, fórmula leucocitaria, plaquetas, aminotransferasas, fosfatasa alcalina y otras pruebas de química sanguínea) estaban normales. Rx de tórax y ECG normales.
- Adicionalmente, se evaluaron cuatro personas del grupo familiar quienes frecuentaban la casa, ninguno de ellos presentaba o refería algún dato clínico sugestivo de ECh.

Información epidemiológica

La comunidad de Yaguapita es un área rural rodeada de zona boscosa. En el parcelamiento solo viven personas de la misma familia. La vivienda tiene paredes de bloque sin frisar, techo de tejas, piso de cemento, ventanas totalmente abiertas al exterior. La parte inferior de las puertas es muy elevada permitiendo el paso de insectos rastreros, los colchones de las camas muy viejos, rotos y sucios. No tienen nevera.

Los pacientes referían haber visto “chupos” en la casa, especialmente en la cocina, en jarras y recipientes en desuso. Como posible fuente de infección común, los pacientes asocian la enfermedad al agua contaminada con “chupos”, y no a otro tipo

de alimento. Ellos preparan jugos con frecuencia y refieren lavar bien las frutas y mantener la licuadora bien cerrada.

Estudios parasitológicos, serológicos y moleculares de humanos

Los tres pacientes presentaron sintomatología similar y de inicio simultáneo, uno de ellos con tripomastigotes de *T. cruzi* en sangre periférica y con valores de IgG, IgM adicionalmente la PCR se encontró positiva (Fig. 2). En consecuencia se catalogaron como casos agudos de ECh de posible transmisión oral. Los resultados serológicos de todos los otros miembros del grupo familiar resultaron negativos para ECh.

Tratamiento

El BNZ 5mg/Kg/día por 60 días fraccionado en dos dosis, recomendado por IMT-UCV fue administrado solo por una semana y por razones que desconocemos, se les sustituyó el BNZ por nifurtimox (NFX) (Lampit®, Bayer, tabletas 120 mg) (aproximadamente 3 mg/Kg/día por 45 días). En noviembre 2015 (4 meses después de haber detectado los casos) se decide re-iniciar tratamiento con BNZ dado que todos habían recibido tratamiento incompleto y a dosis inadecuadas con NFX. ABP solo pudo recibir en total 45 días de BNZ a dosis

adecuadas y 45 días con dosis inapropiada de NFX; los otros pacientes recibieron esquema completo de tratamiento con BNZ.

Seguimiento de los pacientes

La Tabla II resume como fue la evaluación clínica y de exámenes de laboratorio. El ecocardiograma doppler de todos los pacientes mostró mejoría progresiva de la magnitud del derrame pericárdico que pasó de moderado a leve en el primer mes de tratamiento con tendencia a mejorar, pero con persistencia en noviembre 2015 en uno de ellos (OBS). Cuatro meses después, el paciente OBS declara estar tomando prednisona, la cual fue suspendida.

Vectores

Los pacientes reconocieron especímenes mostrados el 29/07/15. El personal del IMT-UCV y de la Corporación de Salud de Miranda visitó el área el 4 agosto 2015 pero no se recuperaron especímenes de triatominos pues en días previos otras personas había fumigado las viviendas. En noviembre 2015, los pacientes y sus familiares trajeron a nuestra consulta 12 especímenes adultos de triatominos encontrados adheridos a las nuevas telas metálicas de la vivienda. Siete ejemplares correspondieron a *Panstrongylus geniculatus*, cuatro a *Rhodnius prolixus* y uno a

Fig. 2. Seguimiento parasitológico, serológico y molecular de los pacientes con enfermedad de Chagas por transmisión oral, Yaguapita, estado Miranda, Venezuela, 2015.

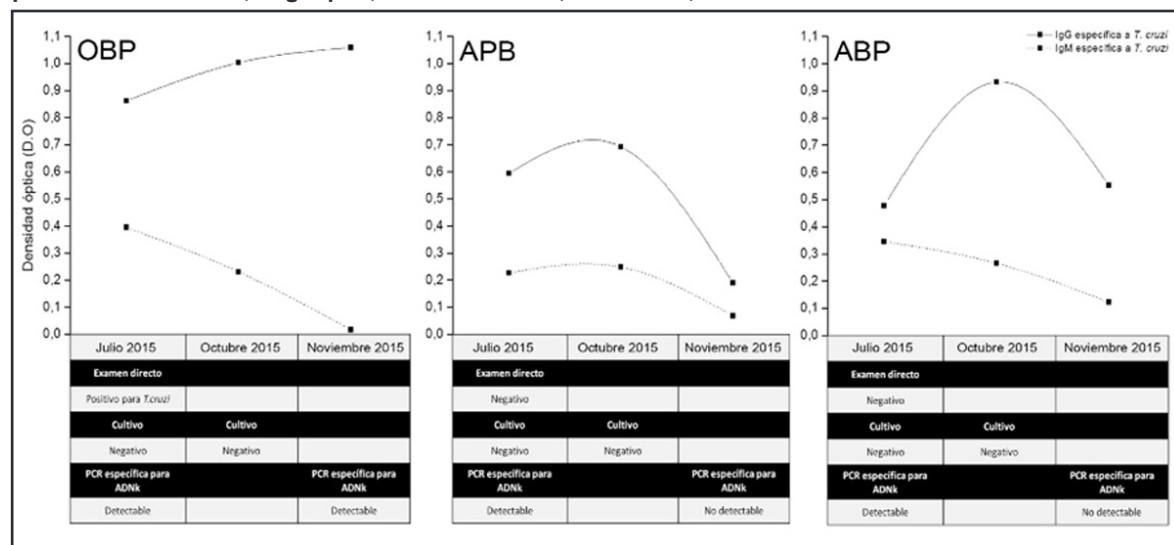


Tabla II. Evolución clínica y de laboratorio de pacientes que recibieron tratamiento específico para enfermedad de Chagas aguda de probable transmisión oral, Yaguapita, estado Miranda, Venezuela, 2015.

Fecha de evaluación	OBS♂ 58 años	APB♀ 55 años	ABP♀ 20 años
Agosto-Septiembre 2015	ECG (septiembre 2015) normal. Desaparición de derrame pleural (agosto 2015). Disminución progresiva, pero persistencia del derrame pericárdico (leve) en ecocardiogramas del 05, 18 y 29 agosto 2015.	ECG normal (septiembre 2015). Rx de tórax (agosto 2015) normal. Ecocardiograma sin derrame desde 18 agosto 2015	ECG normal (septiembre 2015). Rx de tórax (agosto 2015) normal. Mejoría, pero persistencia de derrame pericárdico (leve) en ecocardiograma 18 agosto 2015
13/10/15	Recibía prednisona. Cefalea, lumbalgia, edema +/++++ en Msls. Linfocitosis, aumento de TGO, TGP y triglicéridos.	Dolor precordial ocasional. Linfocitosis, aumento de bilirrubina indirecta, triglicéridos y colesterol total.	Dolor precordial y fatiga con ejercicios. Parestesia plantar. Linfocitosis y aumento de bilirrubina indirecta.
24/11/15	Persiste disnea de esfuerzo moderada Disminución de 1er ruido cardíaco en foco aórtico Rx Tórax ICT 1,7. Mejoría general con persistencia del derrame pericárdico	Disnea de esfuerzo, y extrasístoles 1x' Rx Tórax ICT 0,9	Opresión torácica ocasional. Examen físico sin alteraciones
Inicio de BNZ por haber recibido esquema incompleto de NFX			
15/12/15	Prurito generalizado. Sin alteraciones en exámenes de laboratorio	Exámenes de laboratorio sin alteraciones	Suspendido BNZ a los 14 días del tratamiento por rash y prurito generalizados a pesar del anti-alérgico. Sin alteraciones en exámenes de laboratorio
12/01/15	Disnea de esfuerzo y dolor precordial casi permanente. Sin alteraciones en los exámenes de laboratorio. Completa tratamiento por 60 días	Disnea de esfuerzo y dolor precordial leve ocasional. Elevación de TGO, TGP, bilirrubina indirecta, fosfatasas alcalinas y colesterol total. Completa tratamiento por 60 días	Reinicia BNZ, recibiéndolo de manera irregular por 31 días. En febrero 2016 se suspende definitivamente por rash cutáneo y prurito generalizado. Laboratorio sin alteraciones.

Psammolestes arthuri. En el examen microscópico de las deyecciones de todos los especímenes con excepción del último, se identificaron tripomastigotes metacíclicos de *T. cruzi*, hallazgo validado por biología molecular mediante marcadores específicos para ADNk.

Reservorios

No fue posible la captura de *Didelphis marsupialis*. En la comunidad había siete perros. En mayo 2015 uno de los perros de la familia (Perro

1) había presentado fiebre, sudoración, estornudos, secreción ocular, sialorrea, hiporexia, decaimiento, dificultad para incorporarse mejorando con antibióticos; la sintomatología reapareció en julio 2016 (secreción ocular, sialorrea) junto son sangramiento por una herida reciente cercana al hocico. Otro perro de la familia había presentado sintomatología similar y falleció en mayo 2015. El tercer perro (Perro 2) estaba asintomático. Se evaluaron cuatro perros más de casas vecinas, solo uno (Perro 4) había presentado fiebre 4 meses antes, con secreción nasal mejorando con azitromicina.

Tabla III. Resultado de los métodos de diagnóstico para enfermedad de Chagas, en perros, Yaguapita, estado Miranda, Venezuela, 2015.

Método de diagnóstico para enfermedad de Chagas		Casa de la familia con ECh por transmisión oral		Casa de hija	Casa vecina	
		Perro 1	Perro 2	Perro 3	Perro 4	Perro 5
Estudio parasitológico	Cultivo en medio bifásico	Negativo	Negativo	Negativo	Negativo	Negativo
Estudios serológicos	ELISA IgG (valor de D.O.)	Reactivo (1,119)	Reactivo (0,338)	Reactivo (0,286)	Reactivo (0,334)	No reactivo (0,235)
	Aglutinación directa	1/256	1/64	1/32	1/128	1/16
Estudio de biología molecular	PCR específica para ADNk	Detectable	Detectable	Detectable	Detectable	Detectable

Los otros 3 perros estaban asintomáticos. Los animales fueron atendidos por el grupo de veterinarios.

En los exámenes de laboratorio se pudo constatar que todos los perros presentaban eosinofilia y 3 de 4 tenían monocitosis. Uno presentaba leucocitosis discreta y otro, anemia. Tres de cuatro perros tenían elevación de aminotransferasas y todos tenían hiperbilirrubinemia. En todos los animales se encontró *Anaplasma platys* en el frotis de sangre periférica. No se encontró *Babesia canis*, *Ehrlichia canis*, *E. ewingii*, *Trypanosoma* sp., tampoco *Haemobartonella* o *Hepatozoon*. No se investigó leishmaniasis canina. En la Tabla III se muestran los resultados de exámenes para la infección por *T. cruzi*. Los cultivos se practicaron de manera inmediata a la toma de la muestra y se mantuvieron bajo revisión hasta por un año de los cultivos realizados en medio bifásico, no fue posible evidenciar formas flageladas de *T. cruzi* en estadio de epimastigote en ninguno de los perros. Los dos perros de la casa de los pacientes y dos de los perros de las casas vecinas (80% de las muestras) tenían ELISA-IgG y aglutinación directa positivas. Los estudios de biología molecular (PCR) utilizando oligonucleótidos específicos para ADNk de *T. cruzi*, arrojaron la amplificación de fragmentos de ADN de 330pb correspondientes a la detección de ADN de las regiones variables de los minicírculos del kinetoplasto de *T. cruzi* en las 5 muestras de perros.

DISCUSIÓN

En el presente trabajo documentamos el decimotercer episodio de ECh de transmisión oral en Venezuela. Desde 2007 se han presentado

casos agudos de ECh de probable transmisión oral muy similares en la presentación clínica, pero con características epidemiológicas diferentes. Así, dos microepidemias escolares con gran número de afectados (Alarcón de Noya *et al.*, 2010; Alarcón de Noya *et al.*, 2016), otros brotes medianos de 7-21 personas (ProMED-mail, 2010; Benítez *et al.*, 2013; Añez *et al.*, 2016) y otros brotes familiares de 3-5 personas (Añez *et al.*, 2013; ProMED-mail, 2012). En nuestro criterio, éstos últimos son los de mayor dificultad diagnóstica. El reconocimiento inicial de los casos se realizó en centros hospitalarios con pocos recursos y gracias a la sospecha clínica y epidemiológica precoz del personal de estos centros, no hubo víctimas fatales a pesar de la gravedad del cuadro clínico.

Una vez que se sospechó la ECh, entre los elementos clínicos y epidemiológicos que orientaron a los médicos a considerar la transmisión oral, fue el hecho de que los pacientes procedían de un área con transmisión vectorial, el inicio simultáneo de manifestaciones clínicas sistémicas sugestivas de fase aguda, con ausencia de síntomas de puerta de entrada (Alarcón de Noya & Noya-González, 2015a). No había otras personas o familiares cercanos infectados lo cual sugiere que la transmisión ocurrió en el hogar. Además de la fiebre prolongada, todos los pacientes estaban en malas condiciones generales con edema facial, en extremidades o generalizado como se ha descrito en pacientes con ECh aguda adquirida por transmisión oral (Alarcón de Noya & Noya-González, 2015a; Añez *et al.*, 2016; Dias *et al.*, 2008). Se encontró hepatomegalia en los tres casos, esplenomegalia en dos de ellos, anemia y derrame pericárdico de magnitud variable en todos ellos,

además de síntomas inespecíficos como diarrea, náuseas vómitos, cefalea entre otros. En momentos en los cuales circulan en la región otras causas de fiebres infecciosas como dengue, Chikunguya, Zika, malaria, es importante incluir a la ECh de transmisión oral entre los diagnósticos diferenciales procedan o no de área endémica, dada la gravedad y elevada letalidad de la ECh aguda especialmente en niños y en inmunosuprimidos (Alarcón de Noya & Noya-González, 2015a).

Los exámenes generales de laboratorio mostraron que todos los pacientes tenían anemia sin alteración del conteo de glóbulos blancos y con fórmula blanca normal; el conteo de plaquetas estaba discretamente por debajo de parámetros normales. Los valores de LDH estaban elevados en todos los pacientes, y las aminotransferasas y fosfatasas alcalinas elevadas solo en el padre quien tenía el cuadro clínico más severo. La LDH elevada se relaciona con destrucción tisular y aun cuando es un reactante de fase aguda, sería importante evaluar su comportamiento en el seguimiento de los pacientes.

El ecocardiograma doppler fue de mucha utilidad tanto para el diagnóstico inicial como para el seguimiento de los pacientes como se ha reportado en Acquatella *et al.* (2011). Todos tenían derrame pericárdico de magnitud variable con tendencia a la mejoría en las evaluaciones subsecuentes, sin embargo, el paciente más grave (OBS) persistió con el derrame pericárdico por cuatro meses después del inicio de los síntomas con desaparición del derrame pleural.

En los frotis de sangre iniciales se reportaron “hemoparásitos”. Cuando los pacientes acuden a nuestra consulta, 30 días después de iniciar la sintomatología se observó un solo tripomastigote de *T. cruzi*, en uno de ellos indicando lo difícil del diagnóstico parasitológico directo de ECh agudo. La serología, como en otros brotes, resultó un método de resultados rápidos, hecho particularmente importante en pacientes graves con indicación inmediata de tratamiento específico (Alarcón de Noya *et al.*, 2012). El tratamiento recomendado en nuestra evaluación fue BNZ por 60 días, sin embargo éste fue suspendido en los tres casos y sustituido por NFX por otra institución a los 7 días. Aparentemente, el motivo de la sustitución de medicamentos fue la no disponibilidad de BNZ. Cuatro meses después y en vista de la

inconsistencia y veracidad de la ingestión cabal del tratamiento, se reinició el BNZ hasta completar 60 días bajo nuestra supervisión. En la primera evolución post-tratamiento, el paciente OBS nos informó sobre el uso de prednisona en plena fase aguda en agosto 2015. La utilización de corticosteroides en pacientes con ECh aguda puede exacerbar los síntomas por la condición inmunosupresora de este medicamento (Apt *et al.*, 2008). Si bien es cierto que en miocarditis de origen autoinmune el uso de corticosteroides puede estar justificado (Montero-Cabezas, 2012), y aunque hay reportes del uso de este tipo de medicamentos en paciente con SIDA con reactivación neurológica y miocarditis con mejoría (Pugliese Uliarte *et al.*, 2014), de manera general, no es recomendable el empleo de corticosteroides porque las infecciones agudas por *T. cruzi* son más graves y las reactivaciones llegan a ser fatales cuando se trata de infecciones crónicas (Apt *et al.*, 2008).

En el seguimiento clínico y de laboratorio de los pacientes, como en otros brotes, constatamos la toxicidad hepática de los medicamentos empleados en el tratamiento de la ECh (Alarcón de Noya *et al.*, 2017). Una de las personas (hija) no pudo terminar tratamiento debido a serias manifestaciones “alérgicas” cutáneas.

La ECh aguda de probable transmisión oral observada en el brote escolar urbano ocurrido en la ciudad de Caracas en el año 2007 (Alarcón de Noya *et al.*, 2010) no se relacionaba directamente a la existencia del ciclo enzoótico entre *T. cruzi*, vectores y reservorios en la escuela sino en el lugar donde se preparaban los jugos consumidos por los niños y personal de la escuela (Díaz-Bello *et al.*, 2011; Díaz-Bello *et al.*, 2016), es decir, hubo transmisión a distancia de la infección por *T. cruzi* como ha descrito Xavier *et al.* (2014) en algunas ciudades de Brasil. En Yaguapita hay transmisión domiciliar de *T. cruzi* ya que se encontraron vectores y reservorios domésticos infectados, además de condiciones del domicilio y entorno propicias para dicha transmisión vectorial.

En el presente estudio de casos, probablemente hubo una fuente de infección común y un inóculo grande y similar que desconocemos, porque todos iniciaron síntomas severos en la misma fecha. Ellos informaron haber observado triatomos en la residencia, especialmente en el área donde se preparan los alimentos, encontrando inclusive

algunos ejemplares muertos en vasijas de poco uso e insisten en la posibilidad de que el agua haya sido la fuente común de infección ya que reconocieron tenerla destapada y justo al lado de una ventana con comunicación directa al exterior sin vidrios o tela metálica. Es posible que alguna bebida o alimento almacenado de forma inapropiada pudiera haberse contaminado con “chupos” o sus deyecciones. Los estadios de *T. cruzi* pueden sobrevivir y preservar su virulencia e infectividad hasta por 4-24 horas a temperatura ambiente tanto en alimentos sólidos como en líquidos (Añez *et al.*, 2009) como el caldo de caña (Pinto *et al.*, 1990), jugos de frutas como el *açaí* o bebidas azucaradas (Passos *et al.*, 2012; Suárez *et al.*, 2012). A pesar de que los pacientes no refieren la presencia de marsupiales (*D. marsupialis*), no se descarta la posibilidad de estos animales incursionando en la residencia y contaminando alimentos a través de sus glándulas anales (Deane *et al.*, 1984) ya que la vivienda se encuentra en plena zona boscosa.

En áreas endémicas es importante conocer el status serológico de sus habitantes para luego poder comparar cualquier modificación. Desconocemos la serología previa de los pacientes. Sin embargo, como uno de ellos era donante regular de sangre, inferimos que la serología anti-*T. cruzi* era negativa y que, a pesar de encontrarse en un ambiente con transmisión del parásito, no tenían infección previa como se desprende de los resultados de otras personas de la comunidad y en similares condiciones de vivienda quienes no estaban infectados por *T. cruzi*. Es posible que estemos en presencia del efecto de “dilución del parásito” ya que los vectores prefieren picar otros mamíferos antes del hombre (Alarcón de Noya & Noya, 2015). Por otra parte, después de fumigación reciente, los pacientes solo encontraron “chupos” en estadio adulto sugiriendo que no hay domiciliación de los mismos. Los colchones de la residencia se encontraban en muy mal estado facilitando la existencia de chinches de cama como *Cimex lecturalensis* el cual puede actuar como un vector eficiente para *T. cruzi* (Salazar *et al.*, 2015). No se investigó la presencia de chinches en la vivienda.

En todos los perros se demostró infección por *A. platys* en el frotis de sangre periférica. Posiblemente ello explique la sintomatología, la eosinofilia, monocitosis y alteración de pruebas hepáticas encontrada en los perros. Los perros

pueden adquirir la infección por *T. cruzi* tanto por transmisión vectorial como por la ingesta de triatomos infectados dentro y fuera del domicilio (Zeledón, 1981). En Yaguapita, los perros del domicilio y de casas vecinas estaban infectados por *T. cruzi* por lo que pueden ser considerados como un importante reservorio doméstico, tal como ocurre en otros países (Beard *et al.*, 2003; Reithinger *et al.*, 2005; Wisniveski-Collie *et al.*, 1985; Zeledón, 1974). La infección por *T. cruzi* convierte a los perros en animales “trampa” para el hombre; es posible que los vectores prefieran alimentarse de estos animales beneficiando indirectamente al humano. Llama la atención que un perro fue PCR positivo con serología negativa, puede ser que tenga una infección muy reciente con ausencia de IgG e IgM específicas, lo cual no pudimos comprobar. La PCR tiene mayor sensibilidad que los demás métodos utilizados.

El brote de Yaguapita es un ejemplo ilustrativo de las áreas rurales de Venezuela donde debe tenerse en consideración el diagnóstico de ECH con o sin el antecedente de picaduras por vectores. Nos sugiere también que, en zonas donde se conjugan todos los elementos que permiten la existencia del ciclo de *T. cruzi* no solo hay casos agudos o crónicos por transmisión vectorial, que es lo esperado, sino también puede haber casos agudos por transmisión oral, una entidad, que al parecer, llegó para quedarse (Alarcón de Noya *et al.*, 2016a).

Conflicto de intereses

Los autores manifiestan que en la ejecución y publicación de los resultados de estos estudios no hubo intereses financieros o de cualquier otra índole.

AGRADECIMIENTOS

Personal de la Corporación de Salud del Estado Miranda: Sr. Luis Yáñez (chofer), Sr. José Manuel Pedrón, Sr. Daniel Estanga.

REFERENCIAS

Alarcón de Noya, B., Colmenares, C., Díaz-Bello, Z., Ruiz-Guevara, R., Medina, K., Muñoz-Calderón, A., *et al.* (2016). Orally-transmitted Chagas disease: Epidemiological, clinical, serological and molecular outcomes of a school microepidemic

- in Chichiriviche de la Costa, Venezuela. *Parasite Epidemiol. Control.* **1**: 188-198.
- Alarcón de Noya, B., Díaz-Bello, Z., Colmenares, C., Ruiz-Guevara, R., Mauriello, L., Zavala-Jaspe, R., et al. (2010). Large urban outbreak of orally-acquired acute Chagas disease, at a school in Caracas, Venezuela. *J. Infect. Dis.* **201**: 1308-1315.
- Alarcón de Noya, B., Díaz-Bello, Z., Colmenares, C., Zavala-Jaspe, R., Abate, T., Contreras, R., et al. (2012). The performance of laboratory tests in the management of a large outbreak of orally transmitted Chagas disease. *Mem. Inst. Oswaldo Cruz.* **107**: 893-898.
- Alarcón de Noya, B. & Noya, O. (2015). An ecological overview on the factors that drives to *Trypanosoma cruzi* oral transmission. *Acta Trop.* **151**: 94-102
- Alarcón de Noya, B. & Noya-González, O. (2015a). Clinical aspects in foodborne Chagas disease. P. 33-40. In: *Trypanosoma cruzi* as a foodborne pathogen. Alarcón de Noya, B., Noya-González, O. & Robertson, L.J. (eds), 1st edition, Springer, New York, USA.
- Alarcón de Noya B., Pérez-Chacón G., Díaz-Bello Z., Dickson S., Muñoz-Calderón A., Hernández C., et al. (2017a). Description of an oral Chagas disease outbreak in Venezuela, including a vertically transmitted case. *Mem. Inst. Oswaldo Cruz.* **112**: 569-571
- Alarcón de Noya B., Ruiz-Guevara R., Díaz-Bello Z., Colmenares C., Muñoz-Calderón A. & Mauriello L., Noya O. (2016a). En Venezuela la Enfermedad de Chagas de transmisión oral llegó para quedarse. *Trib. Invest.* **17**: 62-74.
- Alarcón de Noya, B., Ruiz-Guevara, R., Noya, O., Castro, J., Ossenkopp, J., Díaz-Bello, Z., et al. (2017). Long-term comparative pharmacovigilance of orally transmitted Chagas disease. First report. *Expert Rev. Anti-infect. Ther.* **15**: 319-325.
- Alviarez, Y., Lares M, Viettri, M., Aguilar, C.M., Herrera, L. & Ferrer, E. (2014). Estandarización de la técnica de aglutinación directa para el inmunodiagnóstico de la enfermedad de Chagas. *Biomédica.* **34**: 308-317.
- Andrade, D. V., Gollob, K. J. & Dutra, W. O. (2014). Acute Chagas disease: New global challenges for an old neglected disease. *PLoS Negl. Trop. Dis.* **8**: e300.
- Añez, N., Crisante, G., Rojas, A. & Dávila, D. (2013). Brote de enfermedad de Chagas agudo de posible transmisión oral en Mérida. *Bol. Malariol. Salud Amb.* **53**: 1-11.
- Añez, N., Crisante, G., Rojas, A., Rojas, R. O. & Bastidas, J. A. (2016). New acute oral Chagas disease outbreak in Mérida, Venezuela: A comprehensive study. *Int. J. Clin. Med. Res.* **3**: 29-37.
- Añez, N., Crisante, G. & Romero, M. (2009). Supervivencia e infectividad de formas metacíclicas de *Trypanosoma cruzi* en alimentos experimentalmente contaminados. *Bol. Malariol. Salud Amb.* **49**: 91-96.
- Apt B. W., Heitmann G., I., M., Jercic L., I., Jofré M., L., Muñoz C. del V., P., Noemí H., I., et al. (2008). Enfermedad de Chagas en pacientes inmunocomprometidos. *Rev. Chil. Infect.* **25**: 289-292.
- Acquatella, H., Puigbó, J. J., Gómez-Mancebo, J., Cataliotti, F., Mendoza, I., Noya, B., et al. (2011). Utilidad de la ecocardiografía/Doppler en la enfermedad de Chagas. *Gac. Méd. Caracas.* **119**: 274-286.
- Beard, C. B., Pye, G., Steurer, F. J., Rodríguez, R., Campman, R., Peterson, A. T., et al. (2003). Chagas disease in a domestic transmission cycle, southern Texas, USA. *Emerg. Infect. Dis.* **9**: 103-105.
- Benítez, J. A., Araujo, B., Contreras, K., Rivas, M., Ramírez, P., Guerra, W., et al. (2013). Urban outbreak of acute orally acquired Chagas disease in Táchira, Venezuela. *J. Infect. Dev. Ctries.* **7**: 638-641.
- Colmenares, C., Alarcón de Noya, B. & Noya-González, O. (2015). Mechanism of infection in Chagas disease. P. 21-32. In: *Trypanosoma cruzi*

- as a foodborne pathogen. Alarcón de Noya, B., Noya-González, O., Robertson, L. J. (eds), 1st edition, Springer, New York, USA
- Deane, M.P., Lenzi, H.L., Jansen, A. (1984). *Trypanosoma cruzi*: vertebrate and invertebrate cycles in the same mammal host, the opossum *Didelphis marsupialis*. *Mem. Inst. Oswaldo Cruz.* **79**: 513-515.
- Dias, J. P., Bastos, C., Araújo, E., Mascarenhas, A.V., Netto, E. M., Grassi, F., *et al.* (2008). Acute Chagas disease outbreak associated with oral transmission. *Rev. Soc. Bras. Med. Trop.* **41**: 296-300.
- Díaz-Bello, Z., Zavala-Jaspe, R., Díaz-Villalobos, M., Mauriello, L., Maekelt, A. & Alarcón de Noya, B. (2008). Diagnóstico confirmatorio de anticuerpos anti-*Trypanosoma cruzi* en donantes referidos por bancos de sangre en Venezuela. *Invest. Clín.* **49**: 141-50.
- Díaz-Bello, Z., Zavala-Jaspe, R., Reyes-Lugo, M., Abate, T., Colmenares, C., Noya, O., *et al.* (2011). *Trypanosoma cruzi* -mamíferos-reservorios- *Panstrongylus geniculatus*: Desde un foco zoonótico en un barrio urbano a la microepidemia de transmisión oral en una comunidad escolar de Caracas, Venezuela. *Biomédica.* **31(Suppl 3)**: 278-279.
- Díaz-Bello, Z., Zavala-Jaspe, R., Reyes-Lugo, M., Colmenares, C., Noya-Alarcón, O., Noya, O., *et al.* (2016). Urban *Trypanosoma cruzi* oral transmission from a zoonotic founder focus to the largest microepidemic of Chagas disease. *SOJ Microbiol. Infect Dis.* **4**: 1-9
- García, M. N., O'Day, S., Fisher-Hoch, S., Gorchakov, R., Patino, R., Feria Arroyo, T. P., *et al.* (2016). One health interactions of Chagas disease vectors, canid hosts, and human residents along the Texas-Mexico border. *PLoS Negl. Trop. Dis.* **10**: e0005074.
- http://www.miranda.gob.ve/index.php?option=com_content&view=article&id=1102&Itemid=241 (Consultado: 2016, Diciembre, 8)
- Lent, H. & Wygodzinsky, P. (1979). Revision of the Triatominae (Hemiptera: Reduviidae) and their significance as vectors of Chagas disease. *Bull. Am. Mus. Nat. Hist.* **163**: 123-520.
- Maekelt, G. A. (1960). Die komplet bin-dungsreaktion der Chagas' krankheit ztsehr. *Tropenmed Parasitol.* **11**: 155-66.
- Moncayo, A. & Silveira, A.C. (2009). Current epidemiological trends for Chagas disease in Latin America and future challenges in epidemiology, surveillance and health policy. *Mem. Inst. Oswaldo Cruz.* **104(Suppl 1)**: 17-30.
- Montero-Cabezas, J. M. (2012). Tratamiento de la miocarditis y sus complicaciones. *Cardiocre.* **47**: 147-150.
- Mourão, O. G. & Melo, O. C. (1975) Hemocultura para o diagnóstico parasitológico na fase crônica da doença de Chagas. *Rev. Soc. Bras. Med. Trop.* **9**: 183-188.
- Passos, L. A. C., Guaraldo, A. M. A., Barbosa, R. L., Dias, V. L., Pereira, K. S., Schmidt, F. L., *et al.* (2012). Sobrevivência e infectividade do *Trypanosoma cruzi* na polpa de açaí: estudo *in vitro* e *in vivo*. *Epidemiol. Serv. Saúde.* **21**: 223-232.
- Pereira, K. S., Schmidt, F. L., Guaraldo, A. M. A., Franco, R. M. B., Dias, V. L. & Passos, O. L. A. C. (2009). Chagas' disease as a foodborne illness. *J. Food Protect.* **72**: 441-446
- Pinto, P. L. S., Amato Neto, V., Nascimento, S. A. B., Souza, H. B. W. T., Miyamoto, A., Moreira, A. A. B., *et al.* (1990). Observações sobre a viabilidade do *Trypanosoma cruzi* no caldo da cana. *Rev. Inst. Med. Trop. São Paulo.* **32**: 325-327.
- ProMED-mail (2010). *Enfermedad de Chagas, aguda, vía oral: probable - Venezuela (CCS)*. ProMED-mail 05 May: 20100509.1507. Available from: <http://www.promedmail.org>
- ProMED-mail (2012). *Enfermedad de Chagas oral, brote, trabajadores de mercado de alimentos - Venezuela (Caracas)*. ProMED-mail 2012; 28 Mar: 20120328.247260. Available from <http://promedmail.org>
- ProMED-mail (2015). *Enfermedad de Chagas -Venezuela: (MIR) brote familiar, transmisión*

- oral probable. ProMED-mail 2015; 30 Jul: 20150730.3548590. Available from <http://promedmail.org>
- Pugliese Uliarte, D. V., Trombetta Durante, L. A., Moreno Rivas, D., Galache Villegas, V., Semorile Maestre, K. & Bavade Soto, A. J. (2014). Miocarditis aguda y meningoencefalitis por *Trypanosoma cruzi* en un paciente seropositivo al VIH. *Rev. Cubana Med. Trop.* **66**: 458-464.
- Reithinger, R., Ceballos, L., Stariolo, R., Davies, C.R. & Gürtler, R. E. (2005). Chagas disease control: deltamethrin-treated collars reduce *Triatoma infestans* feeding success on dogs. *Trans. R. Soc. Trop. Med. Hyg.* **99**: 502-508.
- Ruiz-Guevara, R., Noya-González, O. & Alarcón de Noya, B. (2015). Documented outbreaks of foodborne Chagas disease. P.59-71. In: *Trypanosoma cruzi* as a foodborne pathogen. Alarcón de Noya, B., Noya-González, O., Robertson, L.J. (eds), 1st edition, Springer, New York, USA.
- Salazar, R., Castillo-Neyra, R., Tustin, A.W., Borrini-Mayorí, K., Náquira, C., Levy, M.Z. (2015). Bed bug (*Cimex lectularius*) as vectors of *Trypanosoma cruzi*. *Am. J. Trop. Med. Hyg.* **92**: 331-335.
- Schijman, A. G., Bisio, M., Orellana, L., Sued, M., Duffy, T., Mejia-Jaramillo, A. M., et al. (2011). International study to evaluate PCR methods for detection of *Trypanosoma cruzi* DNA in blood samples from Chagas disease patients. *PLoS Negl. Trop. Dis.* **5**: e931.
- Sturm, N., Degraeve, W., Morel, C. & Simpson, L. (1989). Sensitive detection and schizodeme classification of *T. cruzi* cells by amplification of kine to plastid mini circle DNA sequences: use in diagnosis of Chagas disease. *Mol. Biochem. Parasitol.* **33**: 205-214.
- Suárez, D. C., Rey, A. P., Orduz, M. L., Prada, R. L. & Tarazona, Z. (2012). Supervivencia de *Trypanosoma cruzi* en bebidas experimentalmente contaminadas. *Biomédica.* **32**: 134-138.
- Valente, S. A. S., Valente, V. C. & Fraiha-Neto, H. (1999). Considerations on the epidemiology and transmission of Chagas disease in the Brazilian Amazon. *Mem. Inst. Oswaldo Cruz.* **94(Suppl. D)**: 395-398.
- Valente, S. A. S., Valente, V. C., Pinto, A. Y. N., César, M. J. B., Santos, M. P., Miranda, C. O. S., et al. (2009). Analysis on an acute Chagas disease outbreak in the Brazilian Amazon: human cases, triatomines, reservoir, mammals and parasites. *Trans. R. Soc. Trop. Med. Hyg.* **103**: 291-297.
- Vattuone, N. & Yanovsky, J. (1971). *Trypanosoma cruzi*: Agglutination activity of enzyme treated epimastigotes. *Exp. Parasitol.* **30**: 349-355.
- Wisnivesky-Collie, C., Gurtler, R. E., Solarz, N. D., Lauricella, M. A. & Segura, M. A. (1985). Epidemiological role of humans, dogs and cats in the transmission of *Trypanosoma cruzi* in a Central area of Argentina. *Rev. Inst. Med. Trop. São Paulo.* **27**: 346-352.
- World Health Organization (2002). *Control of Chagas disease*. Second report of the WHO Expert Committee. World Health Organization. Geneva. WHO Technical Report Series No 905.
- World Health Organization (2015). Chagas disease in Latin America: an epidemiological update based on 2010 estimates *Trypanosoma cruzi* infection, transmission and disease. *W.E.R.* **90**: 33-44.
- Xavier, S. C. C., Roque, A. L. R., Bilac, D., Araújo, V. A. L., Neto, S. F. C., Lorosa, E. S., et al. (2014). Distantiaetransmission of *Trypanosoma cruzi*: a new epidemiological feature of acute Chagas disease in Brazil. *PLoS Negl. Trop. Dis.* **8**: e2878
- Zeledón, R. (1974). *Epidemiology, modes of transmission and reservoir hosts of Chagas' disease*. In: *Trypanosomiasis and Leishmaniasis with Special Reference to Chagas Disease*, Ciba Foundation Symposium 20 (new series), p. 51-77. Pitman, London
- Zeledón, R. (1981). *El Triatoma dimidiata (Latreille, 1811) y su Relación con la Enfermedad de Chagas*, UNED, San José, Costa Rica, 146 pp.

Recibido el 12/08/2017
Aceptado el 18/10/2017